



Facultad De Ciencias De La Salud

Tema

Manifestaciones orales en pacientes con virus del papiloma humano (HPV), revisión de la literatura

Trabajo de Titulación para obtener el Título de Odontólogo General

Presentada por:

Patricia Cabezas Peñafiel

Tutor:

Dr. Diego Marcelo Pazmiño Dávalos

Quito, noviembre del 2023

Resumen

Objetivo: conocer las características y manifestaciones del HPV en la cavidad bucal, a través de la revisión bibliográfica en base de datos como PubMed y SciElo comprendida entre los años 2017 a 2022 para determinar un tratamiento eficaz. **Introducción:** el virus del papiloma humano (HPV), es encasillado como una enfermedad de transmisión sexual, responsable de varias lesiones hiperplásicas, verrugosas y papilares de la piel y células epiteliales de las mucosas. La mayoría de las enfermedades de transmisión sexual (ETS) van a tener repercusiones en la cavidad oral y es por esto que el odontólogo debe tener el conocimiento necesario para poder determinar un tratamiento o un plan de prevención ante estas manifestaciones. **Metodología:** se realizó una investigación, llevando a cabo una búsqueda en bases de datos científicos como lo son PubMed, Elsevier y SciElo.

Desarrollo: el HPV puede acarrear en la cavidad bucal dos tipos de lesiones que pueden ser lesiones benignas o malignas que van a estar ligadas con el genotipo de la infección, de igual manera el HPV tiene genotipos de bajo riesgo, las cepas más comunes son HPV-6 y 11, y los de alto riesgo, las cepas más frecuentes son HPV-16 y 18 que son los más oncogénicos. **Conclusiones:** el genotipo HPV-13 es específico en la mucosa oral y causa una lesión benigna conocida como la enfermedad de Heck.


Palabras clave: HPV, condiloma acuminado, human papiloma, cavidad oral, genotipo, cepas orales.

Declaración De Aceptación De Norma Ética y Derechos

El presente documento se ciñe a las normas éticas y reglamentarias de la Universidad hemisferios. Así, declaro que lo contenido en este ha sido redactado con entera sujeción al respeto de los derechos de autor, citando adecuadamente las fuentes. Por tal motivo, autorizo a la Biblioteca a que haga pública su disponibilidad para lectura dentro de la institución, a la vez que autorizo el uso comercial de mi obra a la Universidad hemisferios, siempre y cuando se me reconozca el cuarenta por ciento (40%) de los beneficios económicos resultantes de esta explotación.

Además, me comprometo a hacer constar, por todos los medios de publicación, difusión y distribución, que mi obra fue producida en el ámbito académico de la Universidad hemisferios.

De comprobarse que no cumplí con las estipulaciones éticas, incurriendo en caso de plagio, me someto a las determinaciones que la propia Universidad plantee.



Patricia Cabezas Peñafiel

C.I. 172657236-3

Dedicatoria

Dedico mi tesis a mis padres, especialmente a mi madre por darme el apoyo incondicional que necesité a lo largo de este tiempo, por ser mí primer paciente y la primera persona que creyó ciegamente en mí. También a mi hermana que nunca me dejó sola y me impulsó a seguir adelante en los momentos que sentía que ya no podía más.

A mis amigos que, con cada sonrisa, nos apoyamos mutuamente, cada desveló siempre hubo una llamada, mensajes de apoyo donde siempre supimos trabajar juntos para llegar a este hermoso momento.

Por último, a mis docentes por cada conocimiento compartido, paciencia y formarme poco a poco para una vida profesional y gracias a ello poder lograr la meta que me establecí.

Índice

Resumen	2
Declaración De Aceptación De Norma Ética y Derechos	3
Dedicatoria	4
Resumen	6
Introducción	8
Metodología	9
Desarrollo	10
Pruebas diagnósticas de HPV	10
Reservorio oral del HPV	11
Lesiones en la cavidad oral relacionadas con el HPV	11
<i>Las lesiones benignas más frecuentes son</i>	11
<i>Lesiones malignas</i>	13
Discusión	15
Conclusiones	16
Bibliografías	17

Manifestaciones Orales En Pacientes Con Virus Del Papiloma Humano (HPV), Revisión De La Literatura

Nayely Patricia Cabezas Peñafiel

Universidad de Los Hemisferios

npcabezasp@estudiantes.uhemisferios.edu.ec

Resumen

Objetivo: conocer las características y manifestaciones del HPV en la cavidad bucal, a través de la revisión bibliográfica en base de datos como PubMed y SciElo comprendida entre los años 2017 a 2022 para determinar un tratamiento eficaz. **Introducción:** el virus del papiloma humano (HPV), es encasillado como una enfermedad de transmisión sexual, responsable de varias lesiones hiperplásicas, verrugosas y papilares de la piel y células epiteliales de las mucosas. La mayoría de las enfermedades de transmisión sexual (ETS) van a tener repercusiones en la cavidad oral y es por esto que el odontólogo debe tener el conocimiento necesario para poder determinar un tratamiento o un plan de prevención ante estas manifestaciones. **Metodología:** se realizó una investigación, llevando a cabo una búsqueda en bases de datos científicos como lo son PubMed, Elsevier y SciElo.

Desarrollo: el HPV puede acarrear en la cavidad bucal dos tipos de lesiones que pueden ser lesiones benignas o malignas que van a estar ligadas con el genotipo de la infección, de igual manera el HPV tiene genotipos de bajo riesgo, las cepas más comunes son HPV-6 y 11, y los de alto riesgo, las cepas más frecuentes son HPV-16 y 18 que son los más oncogénicos. **Conclusiones:** el genotipo HPV-13 es específico en la mucosa oral y causa una lesión benigna conocida como la enfermedad de Heck.

Palabras clave: HPV, condiloma acuminado, human papiloma, cavidad oral, genotipo, cepas orales.

Abstract

Objective: to know the characteristics and manifestations of HPV in the oral cavity, through the bibliographic review in databases such as PubMed and SciElo between the years 2017 and 2022 to determine an effective treatment. **Introduction:** the human papilloma virus is classed as a sexually transmitted disease, responsible for several

hyperplastic, verrucous and papillary lesions of the skin and mucosal epithelial cells. Most sexually transmitted diseases will have repercussions in the oral cavity and that is why the dentist must have the necessary knowledge to be able to determine a treatment or a prevention plan for these manifestations. **Methodology:** an investigation was carried out, carrying out a search in scientific databases such as PubMed, Elsevier and SciElo.

Development: HPV can carry two types of lesions in the oral cavity that can be benign or malignant lesions that will be linked to the genotype of the infection, in the same way HPV has low-risk genotypes, the most common strains are HPV -6 and 11, and those at high risk, the most frequent strains are HPV-16 and 18, which are the most oncogenic.

Conclusions: the HPV-13 genotype is specific for the oral mucosa and causes a benign lesion known as Heck's disease.

Key words: Condyloma acuminata, human papilloma, oral cavity, genotype, oral strains.

Introducción

El virus del papiloma humano (HPV) es parte de un grupo heterogéneo conocido como papilomaviridae; este responde a diversas lesiones hiperplásicas, verrugosas y papilares de la piel y células epiteliales de las mucosas. Debemos tener en cuenta que el HPV es una enfermedad de transmisión sexual (ETS) que se va a delimitar como un grupo de patologías que pueden ser causadas por agentes infecciosos como bacterias y virus que van a ser adquiridos por la acción sexual (Carmona et al., 2018).

La mayoría de las ETS van a provocar manifestaciones en la cavidad bucal, por lo que es fundamental que el odontólogo este familiarizado con las características de las manifestaciones clínicas para poder identificar y diagnosticar ciertas patologías y de esa forma evitar el contagio (Carmona et al., 2018). Las infecciones de HPV pueden ser visibles en la cavidad oral en una variedad de formas en la mucosa, pueden ser desde lesiones benignas cuyas características son hiperplásicas, papilomatosas o verrugas hasta lesiones con apariencia carcinomatosa (Donoso & Ampuero, 2019).

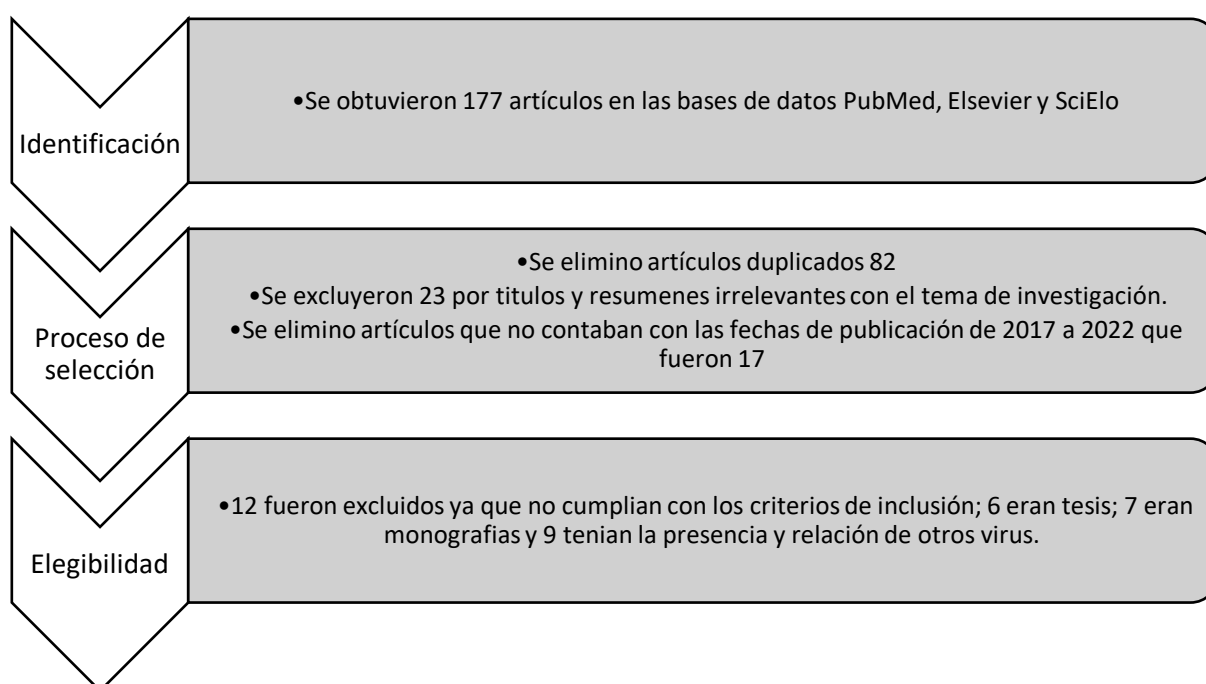
Las infecciones de HPV, afectan el epitelio escamoso estratificado de la piel y las mucosas las cuales van a producir lesiones proliferativas benignas o malignas, se ha clasificado por la capacidad que posee para ser oncogénico o no oncogénico teniendo así la oportunidad de una transformación maligna (Cab-Sánchez et al., 2017). Existen los HPV con tropismo mucoso que se dividen en dos tipos como lo son los de bajo riesgo, las cepas más comunes son HPV-6 y 11, que van a causar verrugas genitales e hiperplasias focales en el epitelio oral y los de alto riesgo, las cepas más frecuentes son HPV-16 y 18, que van a causar cáncer de cérvix, genital y oral (Boguñá et al., 2019).

La disposición del virus HPV en la cavidad oral ha sido asociada a la práctica de sexo oral sin protección, siendo de esa forma el inicial factor de riesgo de infección oral por los genotipos presentes en el tracto genito-urinario (Cab-Sánchez et al., 2017), debido a la elevada presencia del HVP tenemos como objetivo conocer las características y manifestaciones del HPV en la cavidad bucal, a través de la revisión bibliográfica en base de datos como PubMed y SciELO comprendida entre los años 2017 a 2022 para determinar un tratamiento eficaz.

Metodología

Se realizó una investigación de tipo descriptivo, llevando a cabo una búsqueda en bases de datos científicos como lo son PubMed, Elsevier y SciElo, seleccionando artículos que fueron publicados entre los años 2017 a 2022 en inglés y español, utilizando palabras claves como: HPV, condiloma acuminado, human papiloma, cavidad oral.

Se incluyeron tan solo 21 artículos para el desarrollo completo de esta investigación.



Desarrollo

El HPV es un virus que se localiza con alta frecuencia en los genitales y mediante el sexo oral es transmitido a boca (Fiorillo et al., 2021), también se puede dar una infección de tipo horizontal a través de la saliva de boca a boca y se acepta de igual manera la transmisión vertical que se da de madre a hijo ya que los recién nacidos tienen un 33% más de riesgo a la infección de HPV (Andrei et al., 2022).

En algunas ocasiones el virus se puede albergar en células de la mucosa oral y alterarlas causando tumores malignos (Fiorillo et al., 2021). Al tratarse de una infección oral de HPV existen genotipos que pueden desarrollar verrugas en la boca o en la garganta, conocemos que el HPV tiene genotipos que se clasifican en los de alto y bajo riesgo, la infección oral y en la orofaringe se asocia a genotipos de alto riesgo (Faneye et al., 2022).

Los genotipos de HPV enlazados con alteraciones orales y de orofaringe en un 30 a 40% son el HPV-16 y -18, además se comprobó que el HPV-16 es más común en un >75% y el HPV-18 en <10% (De la Garza-Ramos et al., 2020).

Pruebas diagnósticas de HPV

Por el alto porcentaje de infección de HPV, se ha desarrollado varios métodos de tamización para la detección y caracterización genotípica de este virus, dado que no se lo puede determinar a través de los hallazgos clínicos en el paciente ni morfológicos en una citología. Se debe usar pruebas moleculares que están direccionadas al rastreo del ADN de genotipos de alto riesgo donde se va a usar la técnica de reacción en cadena de polimerasa (PCR), (Mesa-Arango et al., 2023).

PCR multiplex en tiempo real (RT-PCR VPH AR) nos permite un rastreo cualitativo y simultaneo de 14 genotipos de HPV que son de alto riesgo para el cáncer (16, 18, 31, 33, 35, 39, 45, 51, 52, 6, 58, 59, 66 y 68), se fundamenta en la expansión de una zona específica del gen L1 con el empleo de oligonucleótidos que detectan el ADN viral (Mesa-Arango et al., 2023).

VPH-test, tiene más sensibilidad a comparación de la citología en la detección de CIN2+ con un valor predictivo negativo (Bravo Crespo & Román Collazo, 2021), este

detecta más lesiones premalignas de neoplasia intraepitelial, tiene una sensibilidad de 87% y especificidad de 95% (Castro, 2021).

Detección de marcadores celulares, esta técnica no busca el material genético del HPV si no que busca las proteínas p16 y Ki-67 ya que estas son elevadas en las células que están infectadas (Mesa-Arango et al., 2023)

Cervista HPV HR, se da por la amplificación con la tecnología Invader, se forma de reacciones isotérmicas produciendo así secuencia de ADN del HPV o dando señales fluorescentes va a informar de la presencia de los serotipos hpv16 y 18 (Bravo Crespo & Román Collazo, 2021).

Cobas HPV Test, sistema automatizado con la realización de un PCR en tiempo real con primer de la zona L1 del HPV (Bravo Crespo & Román Collazo, 2021),

Reservorio oral del HPV

Bolsas gingivales como posibles reservorios de HPV, debido a la existente inflamación latente de las bolsas gingivales, se crea una hipótesis de que las bolsas gingivales son los posibles reservorios de HPV ya que son el único espacio de la mucosa oral donde las células basales son el objetivo conocido del HPV, otro reservorio también puede ser el epitelio ductal de las glándulas salivales, el borde de la cavidad oral y orofaríngea o una infección presente de HPV en células basales (Syrjänen S, 2018).

Lesiones en la cavidad oral relacionadas con el HPV

Las lesiones benignas más frecuentes son

Condiloma acuminado (CA), se va caracterizar por la proliferación epitelial en ciertas regiones como lo son genitales, región perianal, boca y laringe (Sen, R, 2018). Las lesiones pueden ser planas o lobuladas y tiene una exposición parecida a la de una coliflor (Mastutik et al., 2021).

El CA está sujeto a los genotipos HPV-6, 11, 16 y 18, es altamente contagioso y se va a localizar en la mucosa no queratinizada como en el vientre lingual (Fiorillo et al., 2021). No se puede distinguir con facilidad de lo que es el papiloma oral sea clínica o

histológicamente ya que los genotipos HPV-6, 11 son los más frecuentes en estas lesiones (Andrei et al., 2022).

Clínicamente estas lesiones se pueden observar como una forma pediculada, color rosado o blanco y su tamaño va a cambiar mediante el tiempo de aparición de la lesión, pero con una importancia significativa del papiloma escamoso (Andrei et al., 2022).

La prevención del CA se da con la inoculación de tres diferentes vacunas que son Gardasil previene las infecciones con genotipos de HPV-6, 11, 16 y 18, Cervarix previene infecciones causadas por genotipos de HPV-16 y 18 y Gardasil 9 previene infecciones causadas por genotipos HPV-6, 11, 16, 18, 31, 33, 45, 53 y 58 (Mastutik et al., 2021).

Papiloma de células escamosas, es la manifestación más habitual cuando se trata de infecciones por HPV, se va a presentar como una neoformación exofítica con una superficie de coliflor (Fiorillo et al., 2021), suelen medir menos de 1cm de diámetro, indoloros y pueden estar presentes en cualquier parte de la cavidad oral son pedunculadas pueden tener un color blanco por la queratinización (Van Heerden & Bunn., 2017).

Se asocia a los genotipos de HPV-16 y 11, suelen ser lesiones que se manifiestan de manera solitaria con excepción de pacientes con VHI ya que sus lesiones son múltiples, de mayor tamaño y van a presentar un trastorno de reconstitución inmunitaria por la terapia antirretroviral (Van Heerden & Bunn., 2017).

Hiperplasia epitelial multifactorial (MEH), también reconocida como enfermedad de Heck, presenta múltiples lesiones de 0,2cm a 3cm suelen brotar en la lengua, paladar blando y los labios, pueden desaparecer cuando la mucosa es estirada, la mayoría de veces es asintomático (Bendtsen et al., 2021).

En personas jóvenes el MEH se exhibe con múltiples lesiones nodulares y en personas ancianas se van a exhibir pocas o una única lesión, que pueden ser planas y papulares, en estas lesiones va a estar constantemente la presencia de coilocitosis (Patil et al., 2019). MEH se lo encuentra de forma más común durante la primera década de vida y se da en la población femenina entre los 16 a 40 años (De la Garza-Ramos et al., 2020). Las manifestaciones de este tipo de lesión son elevaciones blanquecinas, blandas, nodulares que pueden desaparecer y con el tiempo volver a aparecer y se asocia al antígeno leucocitario humano HLA-DR4 (Betz S, 2019).

Para el diagnóstico clínico del MEH se lo realiza con un examen histopatológico donde se va a encontrar características microscópicas como lo son acantosis extensa, estratificación de paraqueratina, degeneración de coilocitos y crestas radicales alargadas (Patil et al., 2019).

El tratamiento de las lesiones va a depender de la extensión y la severidad de la infección, cuando se encuentra en las mucosas lo más factible es realizar la extirpación quirúrgica y la aplicación de ácido tricloroacético que nos brinda resultados eficientes sin mostrar recidiva, si las lesiones son pequeñas y asintomáticas estas tienden a desaparecer espontáneamente (Carmona et al., 2018).

Verruga vulgar de la piel, esta lesión se la va a encontrar habitualmente en niños y se da a través de la autoinoculación es de carácter auto delimitante donde van a desvanecerse alrededor de los 2 años (Fiorillo et al., 2021).

Está ligada genotipos de bajo riesgo HPV-2, 4, 6 y 40, donde el virus puede entrar mediante una pequeña lesión abierta de la piel y crear la verruga (Duarte Morales, 2017). Se presenta como una lesión única tiene una capa granular bien desarrollada y se localiza con mayor prevalencia en el borde de los labios, mucosa labial y la parte anterior de la lengua, su coloración es entre rosado o blanco que se da por el grado de queratinización y vascularización (Andrei et al., 2022).

El tratamiento de esta lesión es la extirpación quirúrgica por escisión o ablación con láser, la posibilidad de recurrencia es muy baja con la excepción de pacientes que estén infectados por VIH (Duarte Morales, 2017).

Lesiones malignas

Cáncer orofaríngeo, se desenvuelve en la base de la lengua en el tercio posterior, amígdalas, paladar blando y pared posterior de la faringe (Boguñá et al., 2019), en la mayoría de casos de carcinogénesis es causado por la infección de HPV tiene como localización más común a la orofaringe especialmente en la amígdala con un 53,9% y el 47% que se encuentra en el tercio posterior de la lengua (Verano Gómez et al., 2021).

El carcinoma orofaríngeo está causado por HPV que tiene alta sensibilidad a las pruebas de p16, suele encontrarse en una población considerablemente joven desde los 30 a 55 años, mientras que en la población no infectada con HPV es mayor a los 60 años de

edad, manifestandose con más frecuencia en personas con vida sexual activa y conductas sexuales de alto riesgo (Quijano Gutiérrez, 2018).

El genotipo de HPV-16 es el responsable de la mayoría de casos de cáncer orofaríngeo, este carcinoma ha ido aumentando con el pasar del tiempo como fruto de ciertos cambios en los hábitos sexuales (Boguñá et al., 2019), se presenta en dos variables la primera por HPV de transmisión sexual ligado a genotipos de alto riesgo y la segunda que no se relaciona a HPV esta suele desarrollarse por el consumo exagerado de alcohol y tabaco causando así lesiones premalignas en la mucosa de la orofaringe (Verano Gómez et al., 2021).

El carcinoma orofaríngeo tiende a presentarse con mayor afectación ganglionar presentando una morfología no queratinizante, es por eso que su diagnóstico se da en estadios avanzados por no tener una sintomatología, hablando del tratamiento este tiene una mejor respuesta al tratamiento con radioterapia ya que favorece la apoptosis de estos carcinomas (Verano Gómez et al., 2021).

Discusión

Luego de una extensa investigación, podemos ver que la infección por HPV puede desarrollar manifestaciones en la cavidad oral, que pueden ser sintomáticas o asintomáticas, además el grado de severidad determinará si las lesiones son de tipo benigno o maligno; mediante las cepas podemos identificar las más comunes que son HPV-6 y 11 que van a causar verrugas genitales e hiperplasias focales en el epitelio oral y los de alto riesgo que son las cepas HPV-16 y 18, que van a causar cáncer de cérvix, anal y oral (Boguñá et al., 2019).

Las lesiones relacionadas por HPV llegan a afectar a grupos de todas las edades desde niños hasta personas adultas, el grupo que se ve más afectado varía entre las edades desde 30 a 50 años que tienen una vida sexual activa, dependiendo así también de los tipos de transmisión de este virus como puede ser sexo oral, transmisión vertical u horizontal (Andrei et al., 2022).

Las limitaciones que se tuvo en este estudio fue la falta de información sobre la infección del virus del papiloma humano relacionado a la cavidad oral ya que la mayoría de la información sobre este virus esta guiada a la ginecología y las manifestaciones que el virus puede causar en áreas genitales tanto de mujeres como de hombres.

Es importante para el odontólogo estar familiarizado con las manifestaciones clínicas de cada lesión que ecausa la infección de HPV, para que de esa forma pueda alertar al paciente y determinar un tratamiento guiado para el mismo. De la misma manera es importante llevar a cabo un plan de prevención incitando a la inoculación de las vacunas contra el HPV.

Conclusiones

La mayoría de las enfermedades de transmisión sexual presentan manifestaciones en la cavidad oral, el HPV tiene dos tipos de manifestaciones como lo son las lesiones benignas, hiperplasia epitelial, papiloma de células escamosas, condiloma acuminado y las lesiones malignas, carcinoma oral y carcinoma orofaríngeo.

El genotipo HPV-13 es específico en la mucosa oral, causa una lesión benigna conocida como la enfermedad de Heck.

El tratamiento de este tipo de infección por HPV consiste más en la prevención con la inoculación de las vacunas contra el HPV (Gardasil, Cervarix y Gardasil 9), cuando la infección ya ha provocado lesiones de gran extensión es necesario un tratamiento como extirpación quirúrgica sea por escisión o ablación con láser.

Bibliografías

1. Carmona-Lorduy, M., Porto-Puerta, I., Lanfranch, H., Medina-Carmona, W., Werner, L., & Maturana, S. (2018). Manifestaciones bucales de enfermedades de transmisión sexual identificadas en tres servicios de estomatología en Sur America. *Universidad y Salud*, 20(1), 82-88.
2. Donoso-Hofer, Francisca, & Ampuero-Llanos, Sandra. (2019). HPV genotypes in oral papiloma in Hospital San Juan de Dios HIV (+) patients. *Revista chilena de infectología*, 36(4), 469-474.
3. Cab-Sánchez, Beddler G., Hernández-Solís, Sandra E., Rueda-Gordillo, Florencio, Conde-Ferráez, Laura, Gómez-Carballo, Jesús G., & González-Losa, María del Refugio. (2017). Epidemiología de la infección oral por VPH en sujetos jóvenes sanos. *Revista chilena de infectología*, 34(6), 557-562
4. Boguñá, N., Capdevila, L., & Jané-Salas, E. (2019). El virus del papiloma humano y su relación con la patología de la cavidad oral. *Medicina Clínica*.
5. Andrei, E.C., Banita, I. M., Munteanu, M. C., Busuioc, C. J., Mateescu, G.O., Malin, R. D., & Pisoschi, C. G. (2022). Oral Papillomatosis: Its Relation with Human Papiloma Virus Infection and Local Immunity-An Update. *Medicina (Kaunas, Lithuania)*, 58(8), 1103.
6. Faneye, A. O., Babalola, O. S., Odaibo, G. N., Arotiba, J., & Olaleye, O. D. (2022). Oral human papiloma virus infection among dental clinic attendees in Ibadan, Nigeria. *African journal of laboratory medicine*, 11(1), 1555.
7. De la Garza-Ramos, M. A., Urrutia-Baca, V. H., Urbina-Rios, C. S., García-Robayo, D. A., Tamez-Guerra, P., & Gomez-Flores, R. (2020). Prevalence of human papillomavirus in the oral cavity of an indigenous community from Southwest México. *Infection, genetics and evolution: journal of molecular epidemiology and evolutionary genetics in infectious diseases*, 83, 104283.
8. Fiorillo, L., Cervino, G., Surace, G., De Stefano, R., Laino, L., D'Amico, C., Fiorillo, M. T., Meto, A., Herford, A. S., Arzukanyan, A. V., Spagnuolo, G., & Ciccì, M. (2021). Human Papilloma Virus: Current Knowledge and Focus on Oral Health. *BioMed research international*, 2021, 6631757.

9. Syrjänen S. (2018). Oral manifestations of human papillomavirus infections. *European journal of oral sciences*, 126 Suppl 1(Suppl Suppl 1), 49–66.
10. Sen, R., Shah, N., Sheikh, M. A., & Chatterjee, R. P. (2018). Oral condyloma acuminatum in a 75-year-old geriatric patient. *BMJ case reports*, 2018, bcr2017222905.
11. Mastutik, G., Rahniayu, A., Arista, A., Murtiastutik, D., Kurniasari, N., Setyaningrum, T., Rahaju, A. S., & Sulistyani, E. (2021). p16INK4A Expression in Condyloma Acuminata Lesions Associated with High-Risk Human Papillomavirus Infection. *Asian Pacific journal of cancer prevention: APJCP*, 22(10), 3219–3225.
12. Bendtsen, S. K., Jakobsen, K. K., Carlander, A. F., Grønhøj, C., & von Buchwald, C. (2021). Focal Epithelial Hyperplasia. *Viruses*, 13(8), 1529.
13. Patil, K., Guledgud, M. V., Sanjay, C. J., & Penumatsa, B. (2019). Oral Multifocal Epithelial Hyperplasia: An Unusual Entity. *International journal of applied & basic medical research*, 9(4), 253–255.
14. Betz S. J. (2019). HPV-Related Papillary Lesions of the Oral Mucosa: A Review. *Head and neck pathology*, 13(1), 80–90.
15. Duarte Morales, L. C. (2017). Verruga vulgar bucal, en comisura labial. *Odontología Vital*, (27), 23-28.
16. Verano Gómez, N. C., Escobar Urcuango, A., & Romero Fernández, A. J. (2021). Conocimientos de los estudiantes de odontología sobre el virus del papiloma humano asociado al cáncer orofaríngeo. *Conrado*, 17(82), 240-248.
17. Quijano Gutiérrez, R. (2018). Cáncer orofaríngeo y virus del papiloma humano en cabeza y cuello: relaciones fisiopatológicas y epidemiológicas. *Revista Costarricense de Salud Pública*, 27(1), 16-23.
18. Van Heerden, WFP, Raubenheimer, EJ, & Bunn, BK. (2017). Human papillomavirus infection of the oral cavity: what the dentist should know. *South African Dental Journal*, 72(2), 52-55.
19. Mesa-Arango, J. A., Tapia-Vela, L. J., Loaiza-Díaz, N., Echeverry-Chica, J., & Toro-Montoya, A. I. (2023). Detección y genotipificación del virus del papiloma humano de alto riesgo mediante PCR multiplex en tiempo real (RT-PCR VPH AR). *Medicina & Laboratorio*, 25(2), 547-550.

20. Bravo Crespo, D. I., & Román Collazo, C. A. (2021). Métodos diagnósticos de VPH para la prevención del cáncer cérvico uterino en Ecuador. *Vive Revista de Salud*, 4(11), 176-192.
21. Castro, M. B. R. (2021). Tamizaje de cáncer cervicouterino en Chile: ¿Pap o VPH-test?. Una revisión de literatura. *Revista Confluencia*, 4(1), 98-103.